PDF Compressor Free Version

E- POSTERS Modérateurs : Y. Akloul Hamdaoui, R. Azzoug, M. Ait Saadi - Membres inférieurs

P5 - Le pronostic évolutif de la hanche est intimement lié à l'anatomie pathologique selon le déplacement des luxations associées aux fractures de l' acétabulum en dehors des lésions ostéochondrales et des difficultés thérapeutiques : à propos de 357cas.

R. Atia. Hôpital Ibn Rochd, Annaba

الجمعية الجزائرية لجراحة العظام و المفاصل
Société Algérienne de Chirurgie Orthopédique & Traumatologique

Communication E. Poster N° P5

E- POSTERS Modérateurs : Y. Akloul Hamdaoui, R. Azzoug, M. Ait Saadi - Membres inférieurs

P5 - Le pronostic évolutif de la hanche est intimement lié à l'anatomie pathologique selon le déplacement des luxations associées aux fractures de l' acétabulum en dehors des lésions ostéochondrales et des difficultés thérapeutiques : à propos de 357 cas.
R. Atia. Hôpital Ibn Rochd, Annaba

Le pronostic évolutif de la hanche

est intimement lié à l'anatomie pathologique selon le déplacement des luxations associées aux fractures de l'acétabulum en dehors des lésions ostéochondrales et des difficultés thérapeutiques

A propos de 357 cas

Rabah Atia ; Soumaya Remel ; Ilem Labidi : Hamza Méssalhi .

Sans Bénéfice pour aucun des Auteurs

Université Badji Mokhtar, Faculté de Médecine d' Annaba - CHU Annaba Hôpital Ibn Rochd, 01 Rue Bouhrem Amara Korba 23000 Algérie

---

❖ **Abstract:**

❖ **Introduction :** L'association d'une luxation de la hanche à une fracture de l'acétabulum est repartie en trois types de pronostic différent en dehors des lésions ostéo-cartilagineuses de la tête et du cotyle. L'objectif du travail est de vérifier l'impact du déplacement de la tête par rapport au toit du cotyle et du U radiologique

❖ **Matériel et méthodes :** 357 cas ; bilan radiographique standard, analyse des distances tête-toit et U radiologique-fond du cotyle ; TDM après réduction de la luxation en urgence ; traitement orthopédique ou chirurgie en fonction des lésions osseuses ; traction post opératoire ; impact de la luxation sur la décision thérapeutique ; évaluation des erreurs de jugement ; résultat immédiat selon Matta à court terme, à la reprise de la marche et à 18 mois selon Merle d'Aubigné

❖ **Résultats :** Age moyen 29 ans ; 79,72% 20-40 ans, 64,33% droite ; 88,81% accidents de la circulation ; 67,13% assis siège près du chauffeur ; bilan standard 46,65% D-0 normale, 24,92% D-Toit augmentée, 17,08% D-U augmentée, 12,32% D-toit et D-U augmentée ; la TDM visualise les lésions des parois postérieure et antérieure ; 50,34% fracture de la paroi postérieure ; 18,88% fracture de la colonne postérieure dont 13,28% associée à une paroi postérieure ; 6,29 % fracture de la colonne antérieure ; 21,27% fracture complexe du cotyle ; 2,09% fracture de la tête fémorale ; 0,69% fracture per trochantérienne ; 92% Chirurgie ; selon Matta 48,33% réduction non satisfaisante, 29,03% satisfaisante, 22,58% anatomique ; 82% lésions ostéochondrales ; 74% Tassement ostéo-cartilagineux du cotyle ; 100% mise sous traction en hospitalisation de 21jours ; 100% déambulation sans appui 90 jours ; 49% reprise des activités aménagées à 6 mois ; 62% résultat médiocre à une année

❖ **Discussion :** Ne pas faire de TDM sur hanche luxée. Dans les luxations postérieures, la paroi postérieure conserve des attaches capsulaires et la tête fémorale a rompu avec le ligament rond et on retrouve toujours des lésions ostéocartilagineuses pouvant être incarcérés. Le cotyle présente des lésions en miroir. Un tassement est retrouvé et doit être relever Il faut tout remettre en place, relever les tassements, fixer les foyers fracturaires, décharger la hanche longtemps, mobiliser passivement et activement. L'agression chirurgical reste souvent obligatoire, le montage doit être simple et solide et la mobilisation en décharge. La médiocrité des résultats relève des lésions ostéo-cartilagineuses et du déplacement de la tête associée ou non avec le toit

❖ **Conclusion :** Le pronostic fonctionnel dépend du type de luxation et des lésions ostéochondrales et vasculaires, la nécrose de la tête en premier

---

❖ **Introduction / Introduction:** L'association d'une luxation de la hanche à une fracture de l'acétabulum est repartie en trois types de pronostic différent en dehors des lésions ostéo-cartilagineuses de la tête et du cotyle. L'objectif du travail est de vérifierl'impact du déplacement de la tête par rapport au toit du cotyle et du U radiologique

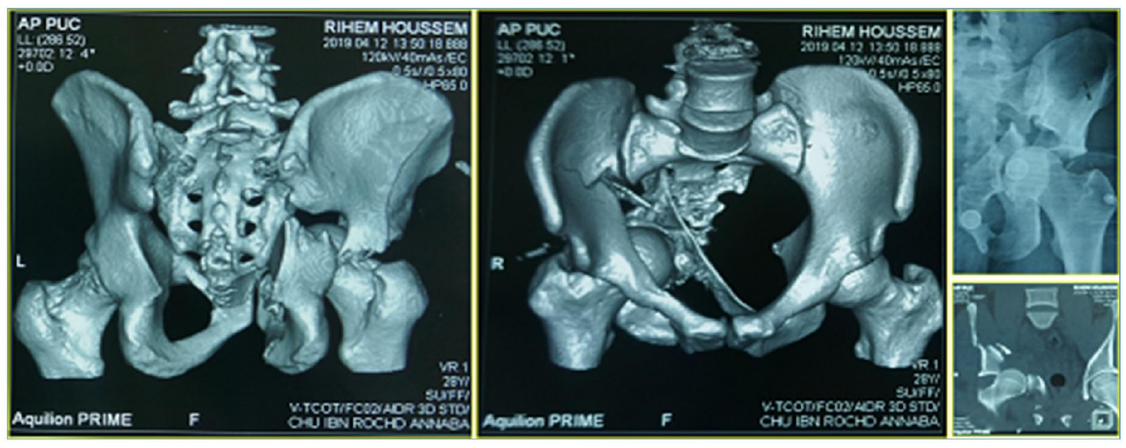

❖ **Matériel et méthodes / Material and methods:** 357 cas ; bilan radiographique standard, analyse des distances tête-toit et U radiologique-fond du cotyle ; TDM après réduction de la luxation en urgence ; traitement orthopédique ou chirurgie en fonction des lésions osseuses ; traction post opératoire ; impact de la luxation sur la décision thérapeutique ; évaluation des erreurs de jugement ; résultat immédiat selon Matta à court terme, à la reprise de la marche et à 18 mois selon Merle d'Aubigné

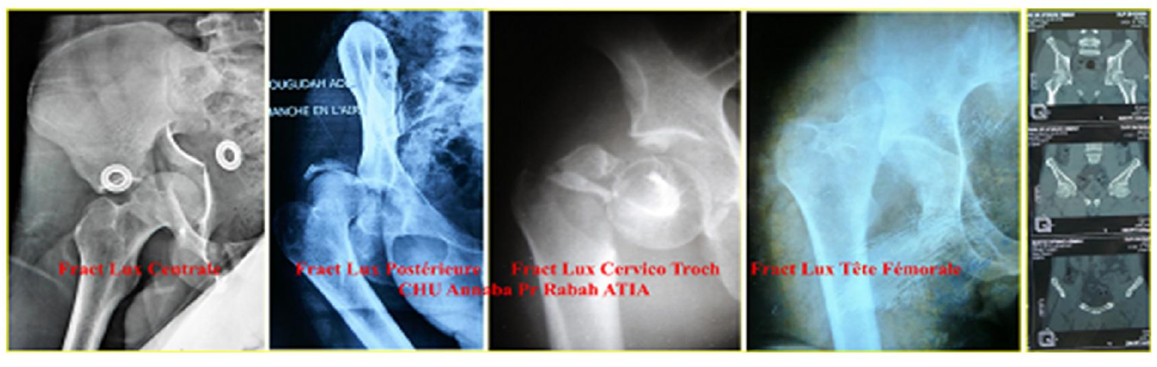

❖ **Résultats / Results:** Age moyen 29 ans ; 79,72% 20-40 ans, 64,33% droite ; 88,81% accidents de la circulation ; 67,13% assis siège près du chauffeur ; bilan standard 46,65% D-0 normale, 24,92% D-Toit augmentée, 17,08% D-U augmentée, 12,32% D-toit et DU augmentée ; la TDM visualise les lésions des parois postérieure et antérieure ; 50,34% fracture de la paroi postérieure ; 18,88% fracture de la colonne postérieure dont 13,28% associée à une paroi postérieure ; 6,29 % fracture de la colonne antérieure ; 21,27% fracture complexe du cotyle ; 2,09% fracture de la tête fémorale ; 0,69% fracture per trochantérienne ;

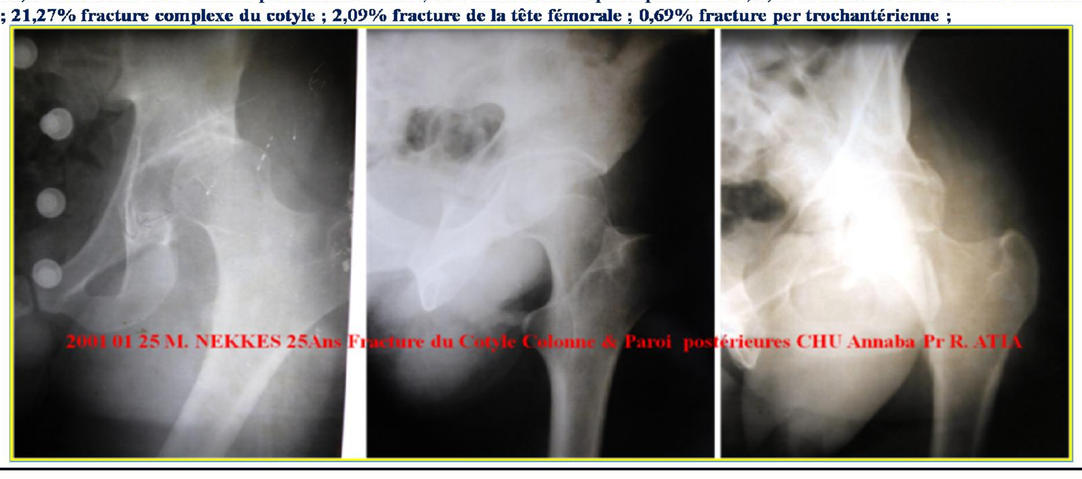

❖ **Résultats / Results:** 92% Chirurgie ; selon Matta 48,33% réduction non satisfaisante, 29,03% satisfaisante, 22,58% anatomique ; 82% lésions ostéochondrales ; 74% Tassement ostéo-cartilagineux du cotyle ; 100% mise sous traction en hospitalisation de 21jours ; 100% déambulation sans appui 90 jours ; 49% reprise des activités aménagées à 6 mois ; 62% résultat médiocre à une année

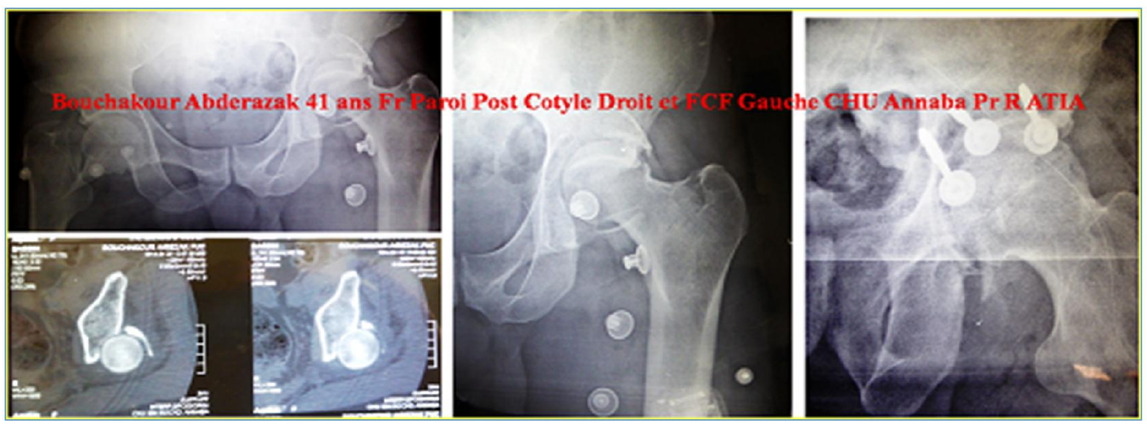

❖ **Discussion / Discussion:** Ne pas faire de TDM sur hanche luxée. Dans les luxations postérieures, la paroi postérieure conserve des attaches capsulaires et la tête fémorale a rompu avec le ligament rond et on retrouve toujours des lésions ostéocartilagineuses pouvant être incarcérés. Le cotyle présente des lésions en miroir. Un tassement est retrouvé et doit être relever

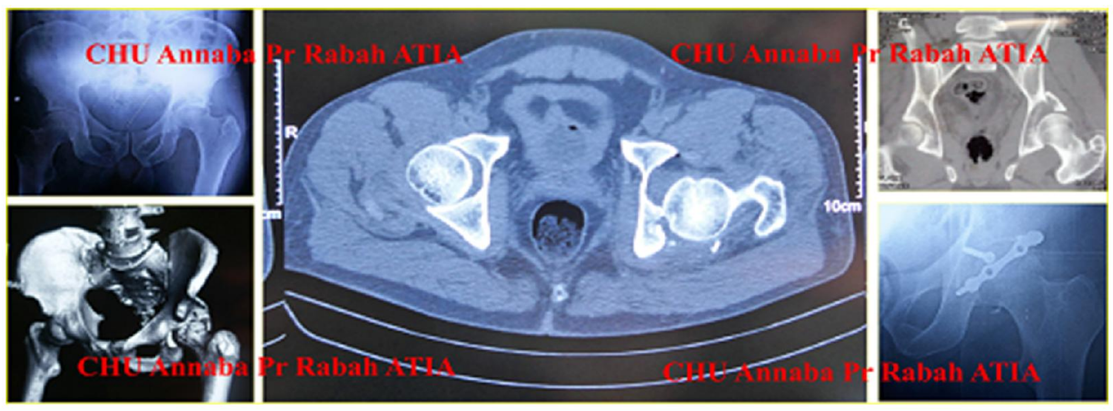

❖ **Discussion / Discussion:** L'agression chirurgical reste souvent obligatoire, le montage doit être simple et solide et la mobilisation en décharge.

❖ **Discussion / Discussion:** La médiocrité des résultats relève des lésions ostéo-cartilagineuses et du déplacement de la tête associée ou non avec le toit

---

❖ **Conclusion / Conclusion:** Le pronostic fonctionnel dépend du type de luxation et des lésions ostéochondrales et vasculaires, la nécrose de la tête en premier

---

❖ **Bibliographie / Bibliography:** Les fractures-luxations de la hanche chez l'adulte These Imaouen Maryame Maroc

Mlle. IMAOUEN Maryame 153 LES FRACTURES-LUXATIONS DE LA HANCHE CHEZ L'ADULTE These N° :154/17 [1] Merle D'Aubigne R. Cotation chiffrée de la fonction de la hanche. Rev Chir Orthop. 1970;56: 481-494. [2] Pipkin. Treatment of grade IV fracture-dislocation of the hip. A review. Journal of Bone and Joint Surgery (Am). 1957; 39 : 1027-1042. [3] Laude,J, Puget, C Martinbeau. Fracture du cotyle. Encycl.Méd.chir.(Elsevier,Paris). Appareil locomoteur,14-673-A-10,1999.17. [4] Alain Vanneuse, Christian Fontaine. Fractures de l'extrémité proximale du fémur ISSN 1620 Approche pratique en orthopédie traumatologie, 2006, 156 158. [5] Stewart MJ, Milford LW. Fracture dislocation of the hip: an end result study. Journal of Bone and Joint Surgery, 1954; 36A: 315 [6] Marie Jm Meine Dk. Roth R. Fractures of the acetabulum. Early results of a prospective study. Clin Orthop 1986. 205 :241-3 50. [7] Duquennoy A, Savegus J, Argenson B, Cegin G, Delcour JP, Dorandeau A, Gerneie R, Kocchlin P, Mazas F, Prade R, Schaepp J, Tillie B. Fractures du cotyle. Résultats à 5 ans. Table Ronde. Rev Chir Orthop Réparatrice Appar Mot.1982; 68 Suppl 2 : 45-82. [8] Chalnic M.Thèse: Traitement chirurgical des fractures du cotyle Faculté de médecine et de pharmacie Marrakech, Université cadi Ayyad, 2011 Mlle. IMAOUEN Maryame 154 LES FRACTURES-LUXATIONS DE LA HANCHE CHEZ L'ADULTE Thèse N° :154/17 [9] Alonguez De G., Patte D. Résultats, apres au moins 10ans, des ostéotomies d'orientation du col du fémur dans les coxarthroses sévanalaires peu évolutives Chir Palaste. Rev. Chir. Orthop. 1978, 64, 523-603. [10] Hougaard K, Thomsen PB. Traumatic posterior dislocation of the hip- prognostic factors influencing the incidence of avascular necrosis of the femoral head. Arch Orthop Trauma Surg. 1986; 104:32-3. [11] Dufour M, Pihlajamäki H. Biomécanique fonctionnelle, membres, tête et tronc, p 118-122 [12] MAAREF K Anatomie et biomécanique de la hanche. Laboratoire d'anatomie, Faculté de médecine Ibn El Jazzar de Sousse. [13] Goulet J.A Hip Dislocations, Chapter 52. Lower Extremity Skeletal Trauma: Basic Science, Management, and Reconstruction, 2015 [14] Bouchet A, Cuillerot J Anatomie topographique et descriptive: Fonctionnelle, Tome 3e le membre inférieur 1453-1542. [15] Sarrafian S, Chakour K Atlas de dissection de la hanche, février 2007. Laboratoire d'anatomie, de microchirurgie et de chirurgie expérimentale, Faculté de Médecine et de Pharmacie de Fès. Mlle. IMAOUEN Maryame 155 LES FRACTURES-LUXATIONS DE LA HANCHE CHEZ L'ADULTE These N° :154/17 [16] Grosse AW, Gardner MJ, Sussmann PS, Helfet DL, and Lorich DG. The surgical anatomy of the blood supply to the femoral head: description and implications for femoral head preservation after posterior hip dislocation. J Bone and Joint Surgery (Br), Oct 2008; 90-B: 1298 - 1305. [17] Gilles C. Elements d'anatomie, membre inférieur FASC A.1965, pp 362-369. [18] Trueta J The normal vascular anatomy of the femoral head in adult man. Clin Orthop Relat Res. 1997;6-14. [19] Gautier E, Ganz K, Krügel N, et al. Anatomy of the medial femoral circumflex artery and its surgical implications. J Bone Joint Surg Br 82A: 679-683, 2000. [20] Chiron,P, Labateau V, Reina,N Les fractures-luxations de la tête fémorale Conférences d'enseignement, 2012; 63:76. [21] Stewart MJ, Milford LW. Fracture-dislocation of the hip: an end result study. J Bone Joint Surg Am. 1954; 36:315. [22] Jacob JR, Rao JP, Chiarelli C. Traumatic dislocation and fracture-dislocation of the hip: a long-term follow-up study. Clin Orthop.1987; 214:249. Mlle. IMAOUEN Maryame 156 LES FRACTURES-LUXATIONS DE LA HANCHE CHEZ L'ADULTE These N° :154/17 [23] Balslev V, Karahan ES, Akcu S, Atilhan D, Turk CY, Halici M Traumatic dislocation and fracture dislocation of the hip: a long term follow up study. J Trauma 53:520- 529 [24] Yang RS, Tsuang YH, Hang YS, et al. Traumatic dislocation of the hip. Clin Orthop. 1991; 265:218. [26] Tonetti J, et al. Is femoral head fracture-dislocation management improvable: A retrospective study in 116 cases. Orthopaedics & Traumatology: Surgery & Research 2010 [27] Chagnon A, Duwelz L, Rhanim A, Lahlou A, Berrada MS, Yacoubi M. Les fractures luxations du cotyle: prise en charge et pronostic à long terme, étude rétrospective portant sur 40 cas. The Pan African Medical Journal. 2014;19:90. [28] Epstein HC. Traumatic dislocations of the hip. Clin Orthop. 1973; 92:116. [29] Dreinhöfer KE, Schwarzkopf SR, Haas NP, et al. Isolated traumatic dislocation of the hip: long term results in 59 patients. J Bone Joint Surg Br. 1994;76:6. [30] Rosenthal RE, Colcior VL. Posterior fracture-dislocation of the hip: an epidemiologic review. J Trauma. 1979; 19:572-581. Mlle. IMAOUEN Maryame 157 LES FRACTURES-LUXATIONS DE LA HANCHE CHEZ L'ADULTE These N° :154/17 [31] Archabbe BA, Fischer G, Fouil G. Dislocation and fracture dislocation of the hip. J Bone Joint Surg Br. 1991;73:465-469. [32] Lafontan V Thèse : Fractures – luxations de la tête fémorale. Classifications et conduite à tenir en urgence, a propos de 58 cas. Faculté De Médecine Université Toulouse III – Paul Sabatier ;2009 [33] Meyer A., Biette G., Catonne Y. Luxation de hanche sans fracture du cotyle associe : mots analyses et série de cas rapportés. Maitrise orthopédique février 2006. [34] Poitemann,T, Bouch,C, Gamsten,A, Tscherne H. The Hannover Experience in Management of Pelvic Fractures. Clin. Orthop. and Related Research, 1994, 305: 69-80. [35] Odi,G,A Thèse : Les Moyens d'Union de l'Articulation Universelle Du Nanisc, Faculte De Medecine, 2005-2006, P 26 [36] Upadhyay SS, Moulton A, Coxo Fémorale The long term results of traumatic posterior dislocation of the hip. J Bon Joint Surg. 1981;63B:548-51. [37] Dowd GSE, Johnson R Successful conservative treatment of a fracture dislocation of the femoral head. A case report. J Bone Joint Surg 63: 1344-1349, 1979. Mlle. IMAOUEN Maryame 158 LES FRACTURES-LUXATIONS DE LA HANCHE CHEZ L'ADULTE These N° :154/17 [38] Meller Y, Tomaninova V, Tirosh O Subcapital fracture of neck of femur with complete posterior dislocation of the hip. J Trauma 22:327- 329, 1982. [39] Dersar C.A : Traitement chirurgical des fractures du bassin et du cotyle. These n° Med. 10181 Genève 2001. [40] Kumar A, et al. Operative management of acetabular fractures. A review of 73 fractures. Int Orthop 1995;19:12-21. [41] Ma G.L, Mak K.H, Sung K.L, Leong J.C. Fracture of wall of the acetabulum managed with osteosynthesis. J Trauma 2005;58:300-3. [42] Oh CW, et al. Posterior wall fracture-dislocation of the hip: a retrospective study of consecutive acetabular fractures. J Orthop Sci 2006; 11: 478-84. [43] Mehta S, Routi MJ, Jr. Irreducible fracture-dislocations of the femoral head without posterior wall acetabular fractures. J Orthop Trauma. 2008;22:686\692. [44] Fallmyer NJS, Mac Gaulty P.L.G Unstable fracture of the pelvis ring. J Bone Joint Surg 62: 768-773, 1980. [45] Fracture of the pelvis and the acetabulum. 7th 2nd edition, BALTIMOR 1995. [46] Decouts F, Decouts J, Duquennoy A, Spy E, Loh G. Sciatic paralysis of radicular origin following hip fracture and dislocation. Rev Chir Orthop Réparatrice Appar Mot 1974 ; 87 : 355-73. [47] Mears DC. Rubash HE : Extensile exposures of the pelvic bone. Clin Orthop Relat Res 1994;305:81-7. [48] George P, Petrus A, Byron C, Pericles P, John P. Surgically treated acetabular fractures via a single posterior approach with a follow up of 2 10 years. Injury, Int.J. Care Injured (2007) 38, 334-343. [50] Canale ST, Manugian AR. Irreducible traumatic dislocation of the hip. J Orthop Sc 2003, 8, 537-541 [51] Blum YT, Nimmy A S, Tachmina T, Yaas Y Acetabular labrum entrapment following traumatic posterior dislocation of the hip. J Orthop Sc 2003, 8, 537-541 [52] Mlle. IMAOUEN Maryame 160 LES FRACTURES-LUXATIONS DE LA HANCHE CHEZ L'ADULTE These N° :154/17 [53] Doigard S, Anfauwre B, Jaud E, Guyonnet G, Leval JP Luxation recidivante postérieure post-traumatique de hanche de l'adulte. A propos d'un cas. Rev Chir Orthop. 1996, 82, 482-485 [54] Chauvet,L, Drape,J.L, Dupont,J.M, Godeny,M, Garcia,J. the hip caused by capsular interposition in a child. A case report. Int Orthop (SICOT) 1998, 10A, 140-3. [55] Pottier Bg, Montgomery Kd, Heine Cw, Helfet DL Mr Imaging of acetabular fractures: value in detecting femoral head injury. Radiographics. 2008;28:1-16. [56] Cuney Cadile, MD, Eliot K. Fishman, MD, John A. Carrino, MD, and Laura M. Fayad, MD 891-896. [56] Cuney Cadile, MD, Eliot K. Fishman, MD, John A. Carrino, MD, and Laura M. Fayad, MD Volumetric Computed Tomography Add to Detection, Characterization, and Planning Treatment? J Comput Assist Tomogr 2010;34: 615 [57] Chaumontre R et al Tomodensitométrie des lésions pelviennes du polytraumatisme Journal de radiologie : Vol 81, N° 2 - mars 2000 ; pp. 111-120 MIle. IMAOUEN Maryame 161 LES FRACTURES-LUXATIONS DE LA HANCHE CHEZ L'ADULTE These N° :154/17 [58] Rahmi M, Ariel M, Dommisse B, Cohen D, Tuli S, Tadia M. Intérêt de la tomodensitométrie des fractures du cotyle. A propos de 30 cas. Maghreb medical 2001 ; (389) : 338 7. [59] Tillie B, Fontaine C, Stahl F,Cailliere T.J. Apport de la tomodensitométrie au diagnostic et au traitement des fractures du cotyle. Rev. Chir. Orthop. 1987; 73: 15 24. [60] Potter HG, Montgomery KD, Pugetje TG, et al Magnetic resonance imaging of the pelvis. Ves orthopaedic applications. Clin Orthop Relat Res 195; 319: 23-33. [61] Epstein HC, Wiss DA, Cozen L. Posterior fracture-dislocation of the hip. J Trauma 22:327-329, 1982. [62] De Lee JC, Evans JA, Thomas J Anterior dislocation of the hip and associated femoral head fractures. J Bone Joint Surg. 1980; 62A : 960-964. [63] Levin PE. Hip dislocations Skeletal Trauma. Philadelphia: WB Saunders; 1998:1 2 [64] Ganz R, Gerber C, Krushell RJ. Femoroacetabular impingement and hip dislocation in a patient with a femoral neck fracture. Clin Orthop Relat Res 2003; 417: 112-120 [65] Harboe K, Tranum-Jensen J, Yoong JW, Porter D. 1998 ; 84 : 258-263 CT detection of cortical fracture of the femoral head associated with posterior hip dislocation. AJR 1990; 155 : 93-94 Mlle. IMAOUEN Maryame 162 LES FRACTURES-LUXATIONS DE LA HANCHE CHEZ L'ADULTE These N° :154/17 [66] Brooks TR, Rovst SM, Chang JV, Sung EK, Anvari H. Clinical and radiological outcome of femoral head fractures. Acta Orthop Scand 2001; 72 : 348 -353 [67] Hu du G, Martin L, Simini S, Coudre R, Vielpeau C Luxation traumatiques de hanche: lésion pures et fractures de tête fémorale. Ess. Méd Chir(App. Loc)1993, 14-077-A-10. [68] Jaeler R , Jutet L , Letournel E. Fractures of the acetabulum: Classification and surgical approaches of open reduction preliminary report. J Bone surgery 1964, 46: 1615-1675. [69] Letournel E. Acetabulum fractures: Classification and management. Clin Orthop. 1980, 151, 81- 106. [70] Saegesa,J, Vialle,R Classification des fractures de la ceinture pelvienne. [71] Aisenbergh, NL et al., The floating hip injury: patterns of injury. Injury, 2002, 33(9): p. 717-22. [72] Hard, L.A, Mc. Hughes, and J.O. Anglen, The floating hip: complications and outcomes. J Orthop Trauma, 1998. 12(6): p. 416-20. Mlle. IMAOUEN Maryame 163 LES FRACTURES-LUXATIONS DE LA HANCHE CHEZ L'ADULTE These N° :154/17 [74] de Peretti, F., et al., Intérêt de la tomodensitométrie dans le traitement des fractures de l'acétabulum. Rev Chir Orthop Reparatrice Appar Mot, 2001, 87(6): p. 529-38. [75] Mestdagh, H., Y. Buteville, and P. Vigier Central fracture-dislocation of the hip with ipsilateral femoral neck fracture: case report. J Trauma, 1991. 31(10): p. 1445-7. [76] Letournel, E., and R. Judet R., Fractures of the acetabulum, of 65 consecutive cases. Rev Chir Orthop Reparatrice Appar Mot, 2001, 87(6): p. 529- 38 [77] Letournel E, Judet R., Fractures of the acetabulum, ed. E. Ka. 1993, New York: Spinger. [78] Nordin Jy, Tonetti J. Stratégie thérapeutique vis-à-vis des lésions ostéoarticulaires du bassin, fractures et disjonctions de l'anneau pelvien. Cahiers d'enseignement de la SOFCOT n° 92.2006 , p. 174 .180. [79] Skinner D, Driscoll Harlan PB, Cantarbury RJ. Posterior hip dislocation with femoral head fracture. Clin Orthop Relat Res 1997;69-70 :63-66. [80] Hougaard K, Thomsen PB. Traumatic posterior fracture-dislocation of the hip. J Bone Joint Surg [AM] 1982 ; 64 : 115-1134 [81] Xiao AF. Traumatic dislocation of the hip. J Bone Joint Surg [AM] 1962 ; 44 : 115-1134 [82] Yang RS, Tsuang YH, Hang YS, et al. Traumatic dislocation of the hip. Clin Orthop. 1991; 265:218-225. [83] Duquennoy A, Tillie B, Delcourt JP, Duquennoy A, Tillie B, Delcourt JP Fractures du cotyle: congruence articulaire et indications thérapeutiques. Acta Orthop Belgica. Tome 59. fasc 3. 342-355 Mai-juin 1994. [102]Mears Dc, Velyvis Jh. Mears Dc, Velyvis Jh Acute total hip arthroplasty for selected displaced acetabular fractures. Two to twelve years results. J Bone Joint Surg Am 2002; 84, 1-9. [103]Ciechio G, Beatrich C, Florenza F, Chartrenko P. Total hip replacement for acetabular fracture. Results in 121 patients operated between 1983 and 2003. Injury. 2008 Aug;39(8):914-21. [107] Giles F.Y, Fessy MH, Carret J.P, Rejai-Rupon J. Traitement chirurgical des fractures du bassin et du cotyle. Rev. Maroc. Chir Orthop. Traumato. 2005; 24: 5-9. Mlle. IMAOUEN Maryame 165 LES FRACTURES-LUXATIONS DE LA HANCHE CHEZ L'ADULTE These N° :154/17 [109] Laude F Réduction et ostéosynthèse des fractures du cotyle par voie de Kocher-Langenbeck. Encycl. Méd. Chir. (Elsevier, Paris), Techniques chirurgicales, 44-520, Elsevier, Masson SAS, 2000, 8 p. [110] Letournel E, Judet R. Fractures of the acetabulum. 2ed ed. Berlin: Springer-Verlag; 1993. [111] Sanders, Samuel, Tejwani, Nirmal, Egol, Kenneth A. Traumatic hip dislocation: a review. Bulletin of the NYU Hospital for Joint Diseases Apr 1, 2010 [112] Thompson RC. A new physical test in dislocation of the hip. J Bone Joint Surg Am. 1972 Sep;54(6):1226. [113] Levine RG, Kaufman CR, Reilly MC, Behrens FF. "Floating pelvis". A combination of bilateral hip dislocation with a lumbar ligamentous disruption. J Bone Joint Surg Br. 1999 Mar; 81(2):309-11. [114] Jain R, Kim M, Kreder HJ, Schemitsch EH, Davey JR, Mahoney JN. Comparison of early and delayed fixation of subcapital hip fractures in patients sixty years of age or less. J Bone Joint Surg Am 2003; 85-A:1662-1668. [115] Bellabarba C, Bentley G, Trumble TE, Vrahas MS. Fracture-dislocation of the hip: a long-term follow-up. J Orthop Trauma 2002;16:115-25. [116] Thompson VP, Epstein HC. Traumatic dislocation of the hip. J Bone Joint Surg 1951;33-A:746. Mlle. IMAOUEN Maryame 166 LES FRACTURES-LUXATIONS DE LA HANCHE CHEZ L'ADULTE These N° :154/17 [117] Gartland, J.J.; Miller, G. Fractures and dislocations about the hip in head injured adults. Clin Orthop Relat Res. 1984 Jan.(185):54-8. [118] Hougaard K and Thomsen PB. Traumatic posterior fracture-dislocation of the hip with fracture of the femoral head: a sub, ar Isolt. Journal of Bone and Joint Surgery (Am), Feb 1988, 70: 233 - 239. [119] Guelzim,S, Bernuda,M.S. «Blanche Rottante: par quelle lésion commence? Pan African Medical Journal. 2015; 22:184 [100] Cheng S.L, Routi C, Waddell J.P, Cheng S.L, Routi C, Waddell J.P. Fatal hemorrhage caused by vascular injury associated with an acetabular fracture. J Trauma, 1995. 38: 598-9 [101] Duquennoy A, Tillie B, Delcourt Jp Duquennoy A, Tillie B, Delcourt Jp Fractures du cotyle: congruence articulaire et indications thérapeutiques. Acta Orthop Belgica. Tome 59. fasc 3. 342-355 Mai-juin 1994. [102]Mears Dc, Velyvis Jh. Mears Dc, Velyvis Jh Acute total hip arthroplasty for selected displaces acetabular fractures. Two to twelve years results. J Bone Joint Surg Am 2002; 84, 1-9. [103]Ciechio G, Beatrich C, Florenza F, Chartrenko P. Total hip replacement for acetabular fracture. Results in 121 patients operated between 1983 and 2003. Injury. 2008 Aug;39(8):914-21. [107] Giles F.Y, Fessy MH, Carret J.P, Rejai-Rupon J. Traitement chirurgical des fractures du bassin et du cotyle. Rev. Maroc. Chir Orthop. Traumato. 2005; 24: 5-9. Mlle. IMAOUEN Maryame 165 LES FRACTURES-LUXATIONS DE LA HANCHE CHEZ L'ADULTE These N° :154/17 [109] Laude F Réduction et ostéosynthèse des fractures du cotyle par voie de Kocher-Langenbeck. Encycl. Méd. Chir. (Elsevier, Paris), Techniques chirurgicales, 44-520, Elsevier, Masson SAS, 2000, 8 p. [110] Letournel E, Judet R. Fractures of the acetabulum. 2ed ed. Berlin: Springer-Verlag; 1993. [111] Sanders, Samuel, Tejwani, Nirmal, Egol, Kenneth A. Traumatic hip dislocation: a review. Bulletin of the NYU Hospital for Joint Diseases Apr 1, 2010 [112] Thompson RC. A new physical test in dislocation of the hip. J Bone Joint Surg Am. 1972 Sep;54(6):1226. [113] Levine RG, Kaufman CR, Reilly MC, Behrens FF. "Floating pelvis". A combination of bilateral hip dislocation with a lumbar ligamentous disruption. J Bone Joint Surg Br. 1999 Mar; 81(2):309-11. [114] Jain R, Kim M, Kreder HJ, Schemitsch EH, Davey JR, Mahoney JN. Comparison of early and delayed fixation of subcapital hip fractures in patients sixty years of age or less. J Bone Joint Surg Am 2003; 85-A:1662-1668. [115] Bellabarba C, Bentley G, Trumble TE, Vrahas MS. Fracture-dislocation of the hip: a long-term follow-up. J Orthop Trauma 2002;16:115-25. [116] Thompson VP, Epstein HC. Traumatic dislocation of the hip. J Bone Joint Surg 1951;33-A:746. Mlle. IMAOUEN Maryame 166 LES FRACTURES-LUXATIONS DE LA HANCHE CHEZ L'ADULTE These N° :154/17 [117] Gartland, J.J.; Miller, G. Fractures and dislocations about the hip in head injured adults. Clin Orthop Relat Res. 1984 Jan.(185):54-8. [118] Hougaard K and Thomsen PB. Traumatic posterior fracture-dislocation of the hip with fracture of the femoral head: a sub, ar Isolt. Journal of Bone and Joint Surgery (Am), Feb 1988, 70: 233 - 239. [119] Guelzim,S, Bernuda,M.S. «Blanche Rottante: par quelle lésion commence? Pan African Medical Journal. 2015; 22:184 [100] Cheng S.L, Routi C, Waddell J.P, Cheng S.L, Routi C, Waddell J.P. Fatal hemorrhage caused by vascular injury associated with an acetabular fracture. J Trauma, 1995. 38: 598-9 [101] Duquennoy A, Tillie B, Delcourt Jp Duquennoy A, Tillie B, Delcourt Jp Fractures du cotyle: congruence articulaire et indications thérapeutiques. Acta Orthop Belgica. Tome 59. fasc 3. 342-355 Mai-juin 1994. [102]Mears Dc, Velyvis Jh. Mears Dc, Velyvis Jh Acute total hip arthroplasty for selected displaces acetabular fractures. Two to twelve years results. J Bone Joint Surg Am 2002; 84, 1-9. [103]Ciechio G, Beatrich C, Florenza F, Chartrenko P. Total hip replacement for acetabular fracture. Results in 121 patients operated between 1983 and 2003. Injury. 2008 Aug;39(8):914-21. [107] Giles F.Y, Fessy MH, Carret J.P, Rejai-Rupon J. Traitement chirurgical des fractures du bassin et du cotyle. Rev. Maroc. Chir Orthop. Traumato. 2005; 24: 5-9. Mlle. IMAOUEN Maryame 165 LES FRACTURES-LUXATIONS DE LA HANCHE CHEZ L'ADULTE These N° :154/17 [109] Laude F Réduction et ostéosynthèse des fractures du cotyle par voie de Kocher-Langenbeck